CORSO TEORICO-PRATICO DI ECOGRAFIA CARDIO-VASCOLARE

AORTA ADDOMINALE :

" dall' anatomia all'ecografia duplex-color"

Novara 28 giugno 2005

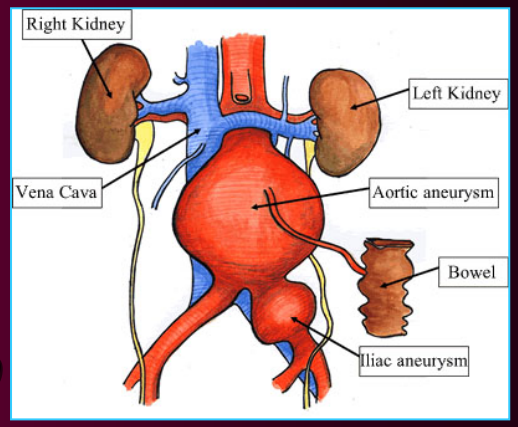

Bacchieri Cortesi Marco

Responsabile del Laboratorio di Diagnostica Ecografica Vascolare dell'Ospedale Regionale di Aosta

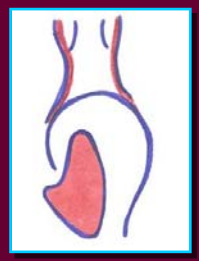

ANATOMIA

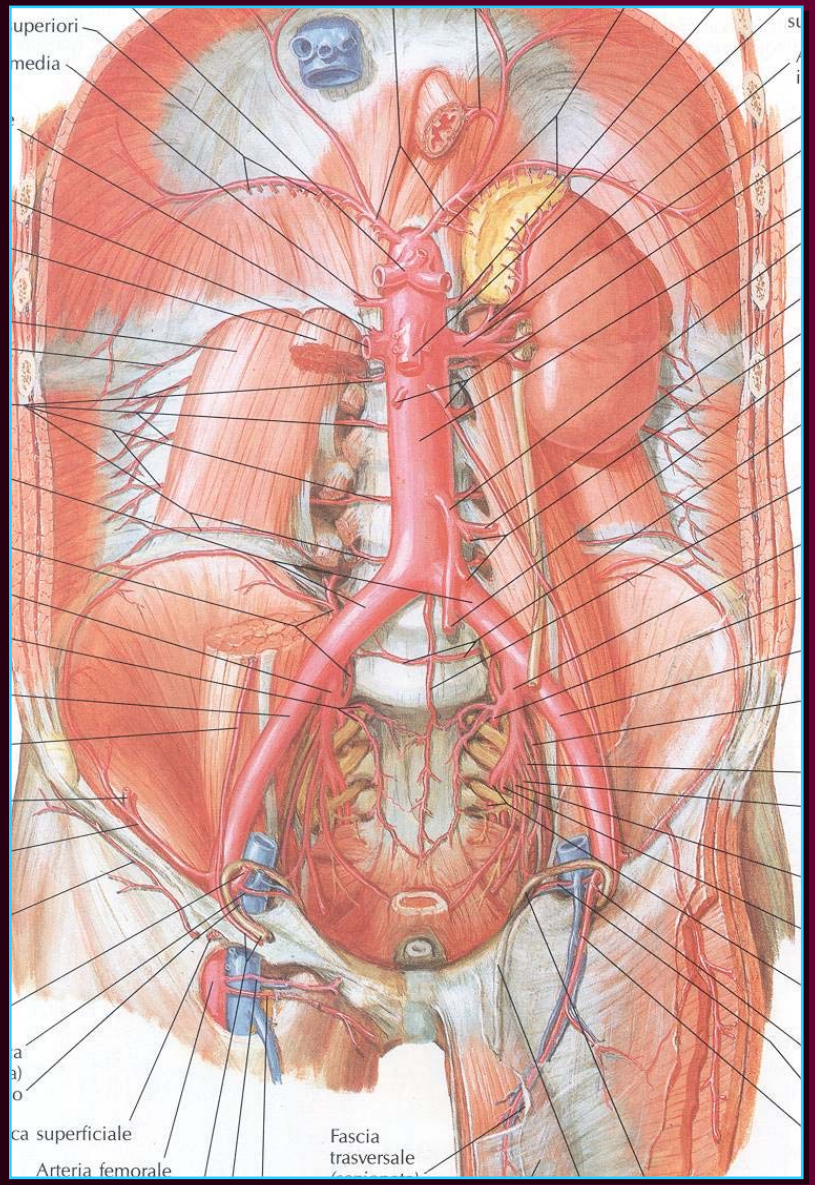
uperiori
media
ca superficiale
Arteria femorale
Fascia
trasversale

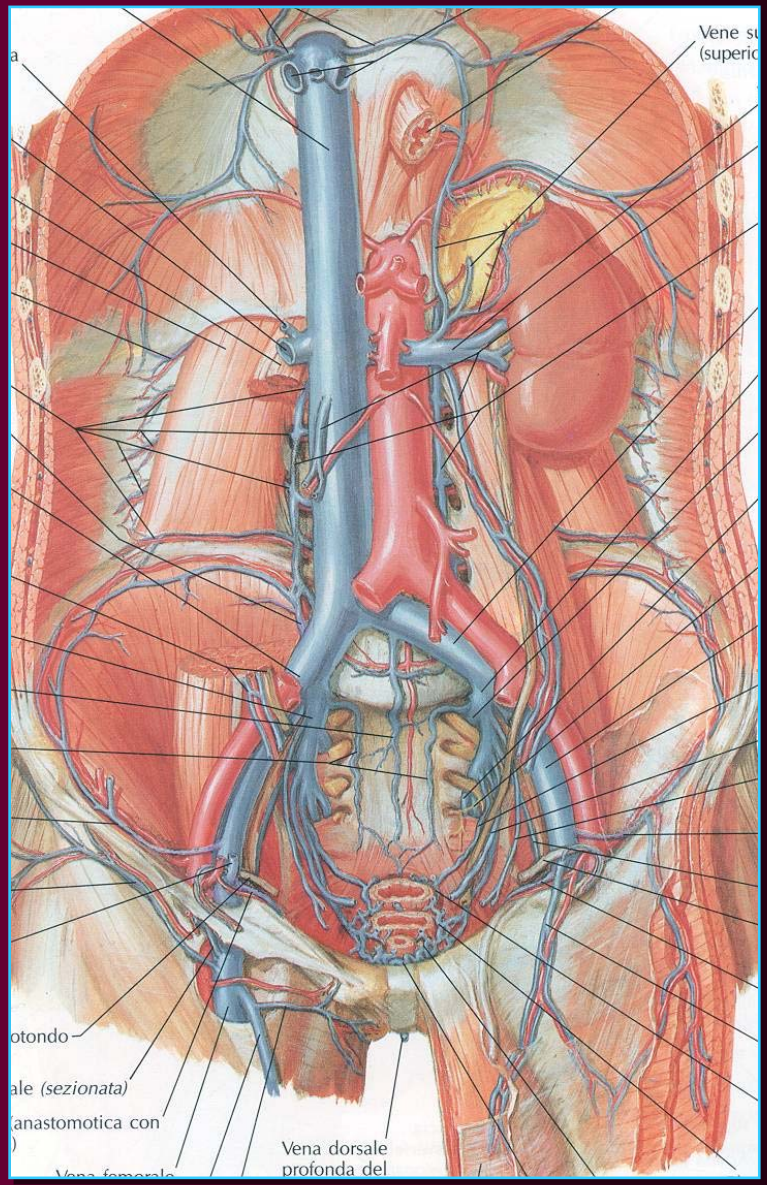
Vene su
(superic
otondo
ale (sezionata)
(anastomotica con
Vena dorsale
profonda del

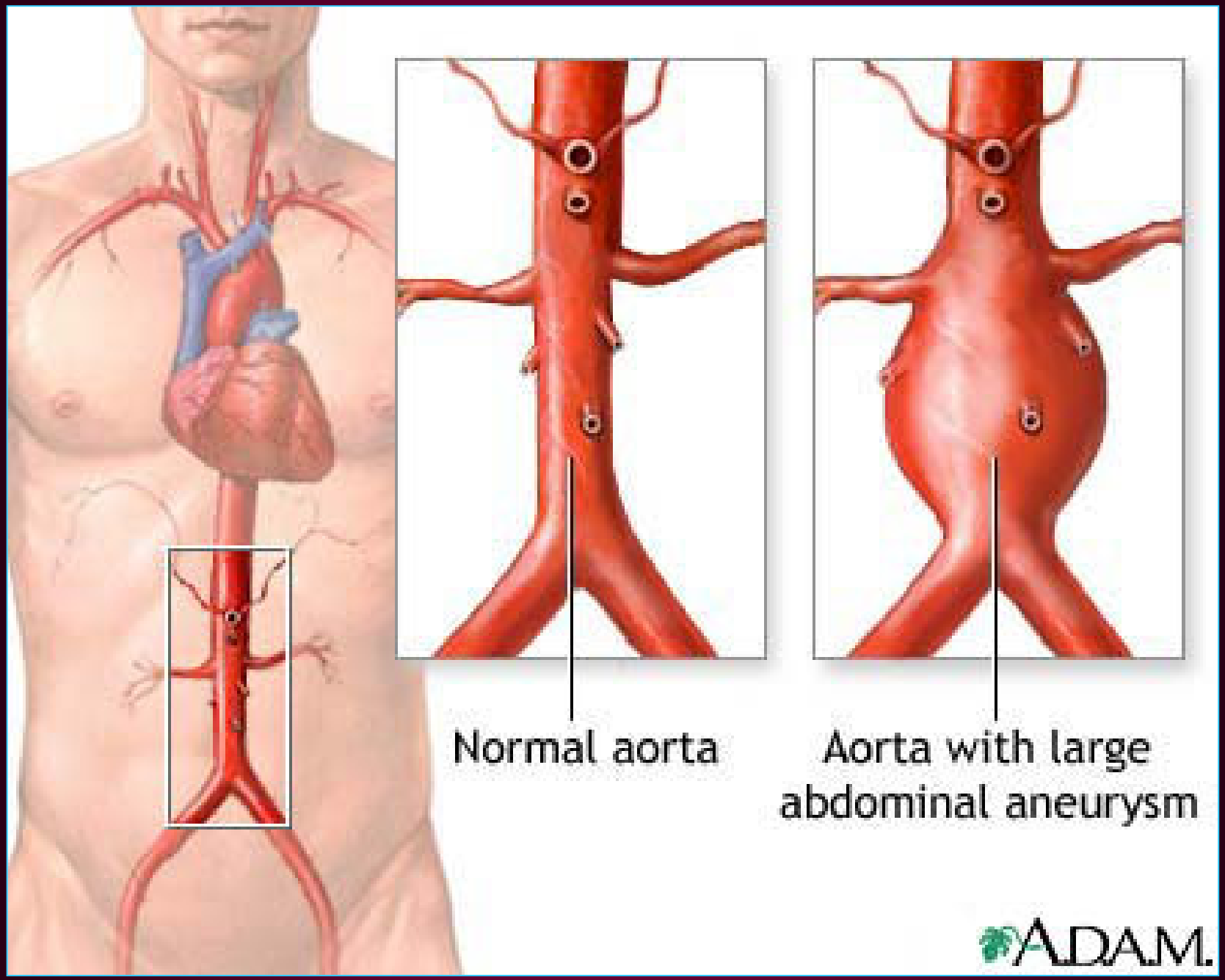
Normal aorta
Aorta with large abdominal aneurysm
A.D.A.M.

La Society of Cardiovascular Surgery definisce Aneurisma aortico una dilatazione superiore ai 3 cm nel tratto aortico sottorenale, o un diametro maggiore del 50% rispetto al teorico normale.

Johnston K.W., Rutherford R.B., Tilson M.D., Shah D.M., Hollier L., Stanley J.C.: Suggested standards for reporting an arterial aneurysms. J. Vasc. Surg. 1991; 13:452-458.

EcocolorDoppler

EcocolorDoppler

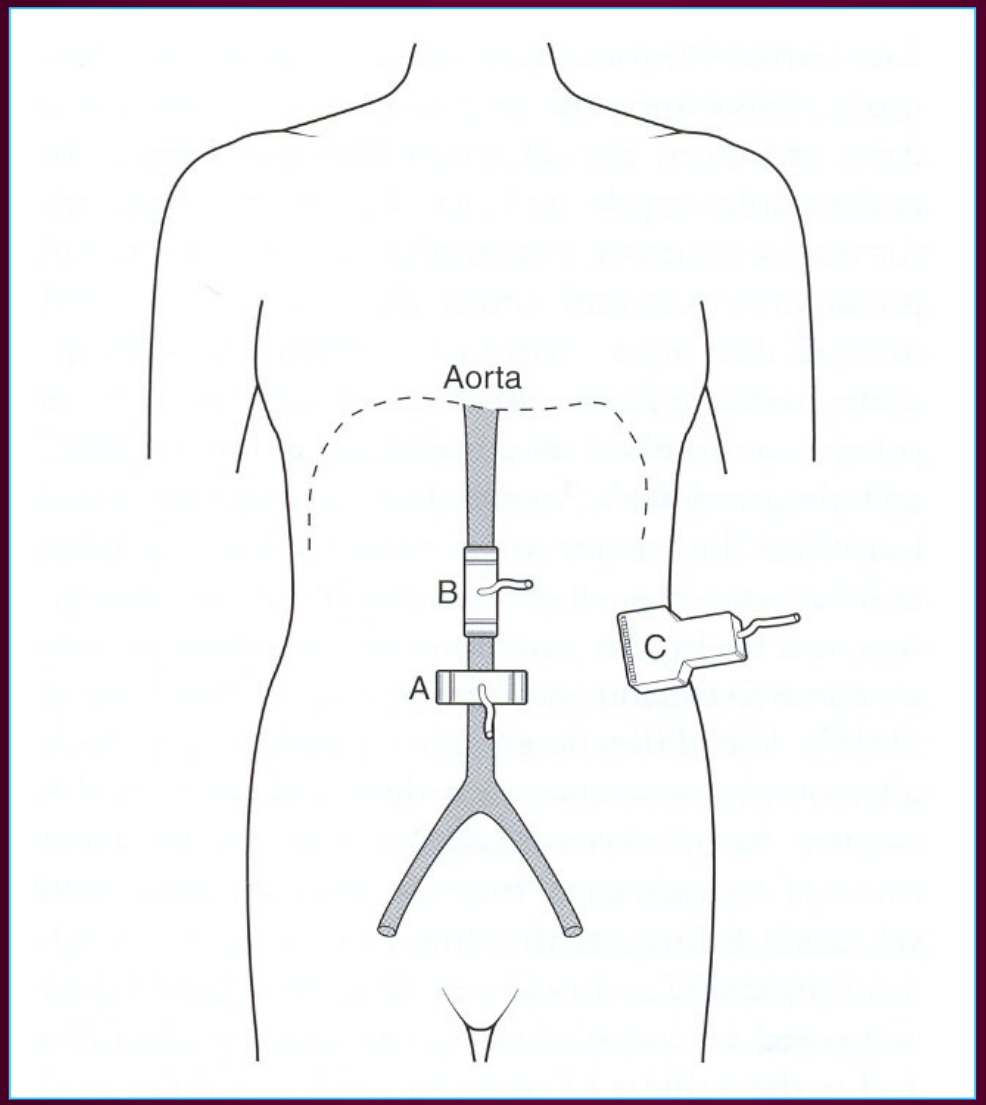

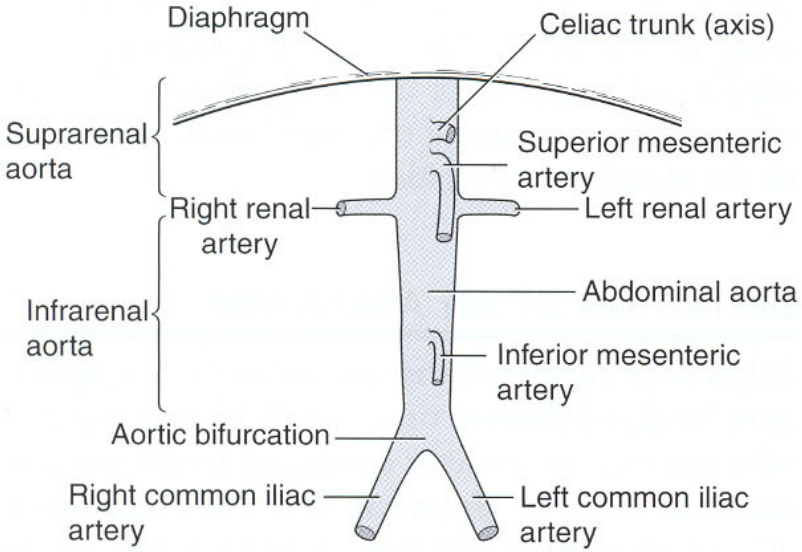

Figure 11.1 Anatomy of the abdominal aorta and its major branches.

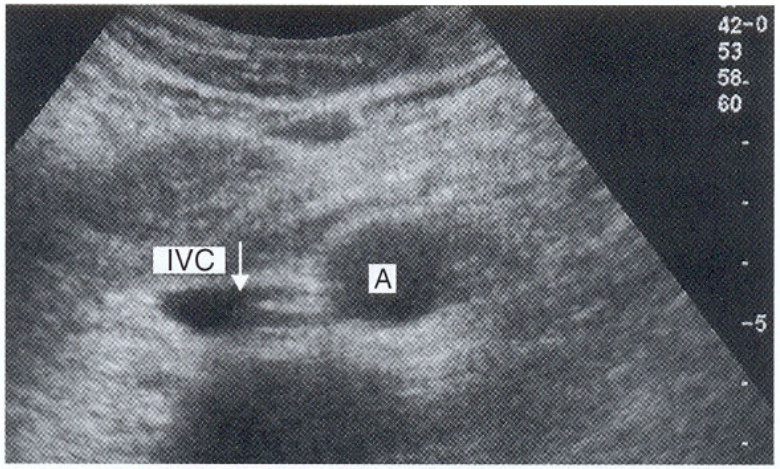

Figure 11.2 A transverse image of a normal abdominal aorta (A). The inferior vena cava (IVC) is seen to the right of the aorta (note that the probe orientation means that the right side of the patient is on the left of the image).

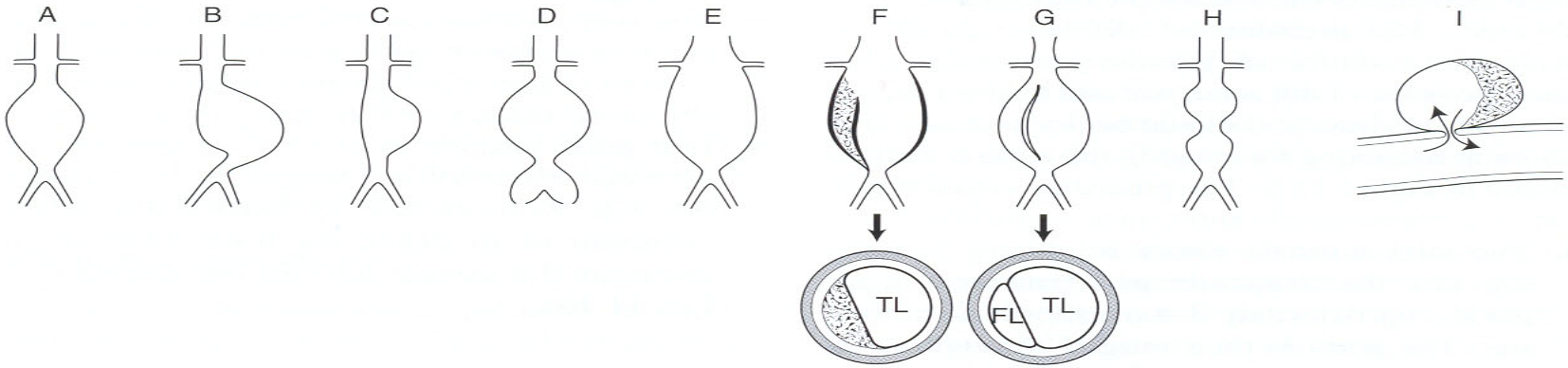

Figure 11.4 Aneurysms are very variable in shapes and types. A: Fusiform infrarenal aortic aneurysm. B: Tortuous elongated aortic aneurysm with the sac shifted to the left of the midline. C: Saccular aortic aneurysm. D: Infrarenal aortic aneurysm extending into the iliac arteries. E. Suprarenal aortic aneurysm involving the renal arteries. F: Dissecting aortic aneurysm with a tear between the intima and media allowing blood into the subintimal space. G: Dissecting aortic aneurysm in which the intima or media has fully dissected, creating a false flow lumen. H: Double aneurysm of the aorta producing a 'dumb-bell appearance'. I: False aneurysm of the common femoral artery following arterial puncture. (TL, true lumen; FL, false lumen.)

EcocolorDoppler

- Lo studio dei vasi addominali presenta maggiori difficoltà tecniche rispetto a quelle del distretto epiaortico e periferico.
- Il principale ostacolo è la profondità dei vasi per il quale è necessaria una sonda a basse frequenze (3 MHz) .
- Minore risoluzione spaziale ed uno shift di frequenza Doppler ridotto rispetto a quello che si osserva con trasduttori ad alte frequenze.

EcocolorDoppler

- Il percorso degli ultrasuoni è aumentato; ciò condiziona un'analisi ed una rappresentazione non del tutto reale del quadro emodinamico.
- Mobilità degli organi addominali e pulsatilità trasmesse dal cuore e dai grossi vasi.
- La qualità dell'immagine è ottenuta dalla migliore combinazione di parametri fisici, fra loro differenti:

EcocolorDoppler

- Il FRAME-RATE o numero di immagini al secondo, è caratterizzato da :

- Risoluzione temporale color-Doppler
- Risoluzione spaziale
- Profondità
- PRF (frequenza di ripetizione del segnale Doppler)

In ecografia addominale bisogna evitare di ridurre il " frame-rate" al di sotto di 15-20 immagini/secondo per evitare il fenomeno di: *slow-motion*.

EcocolorDoppler

- Il FRAME-RATE peggiora quando :

- Aumenta la profondità del campo esplorato
- Riduzione della PRF

piccoli volumi	–	bassa velocità	:	vene intrarenali
piccoli volumi	–	alta velocità	:	arterie intrarenali
medi volumi	–	bassa velocità	:	vene splancniche
medi volumi	–	alta velocità	:	arterie splancniche
grandi volumi	–	bassa velocità	:	vena cava
grandi volumi	–	alta velocità	:	aorta

EcocolorDoppler

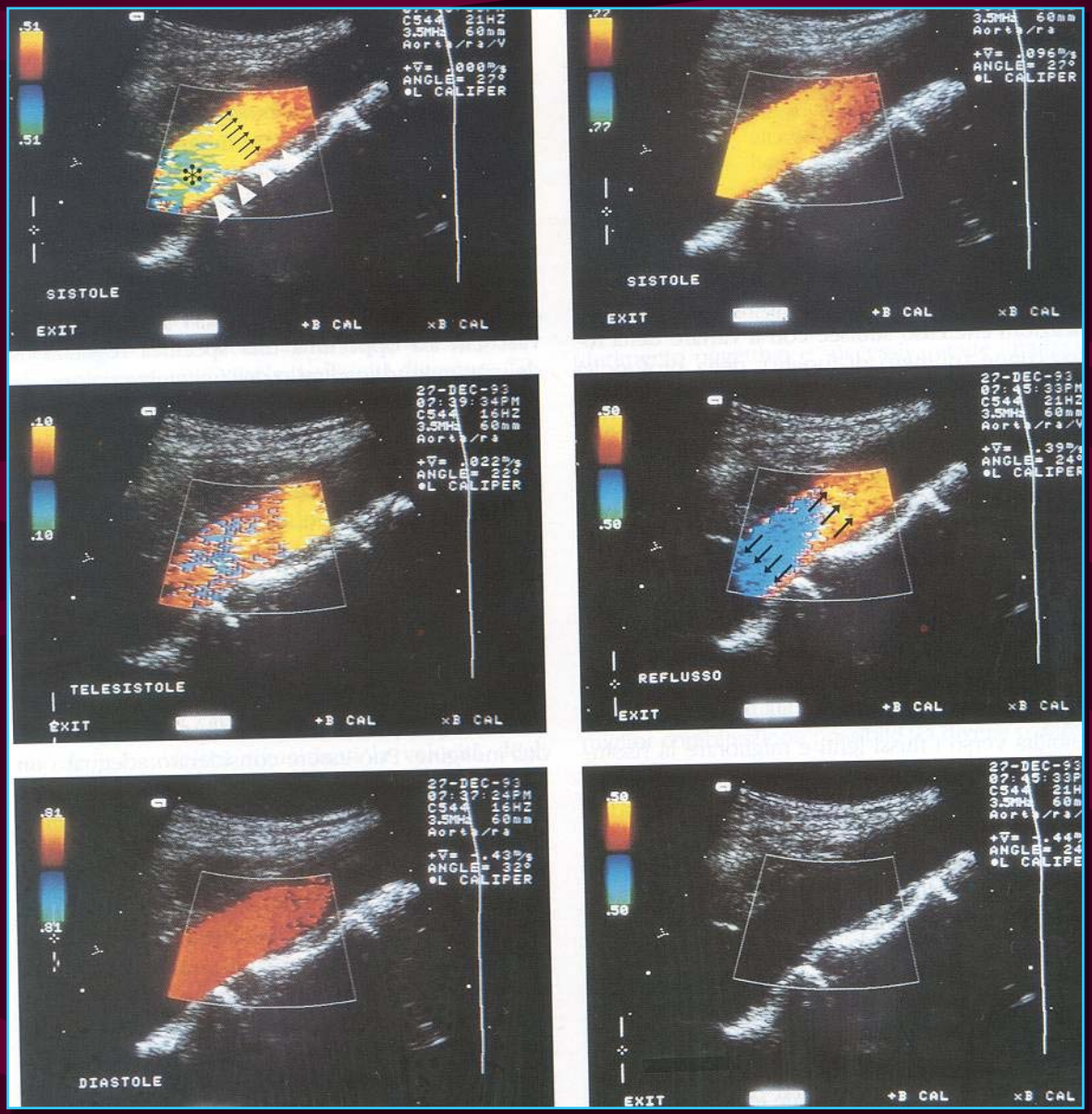

EcocolorDoppler

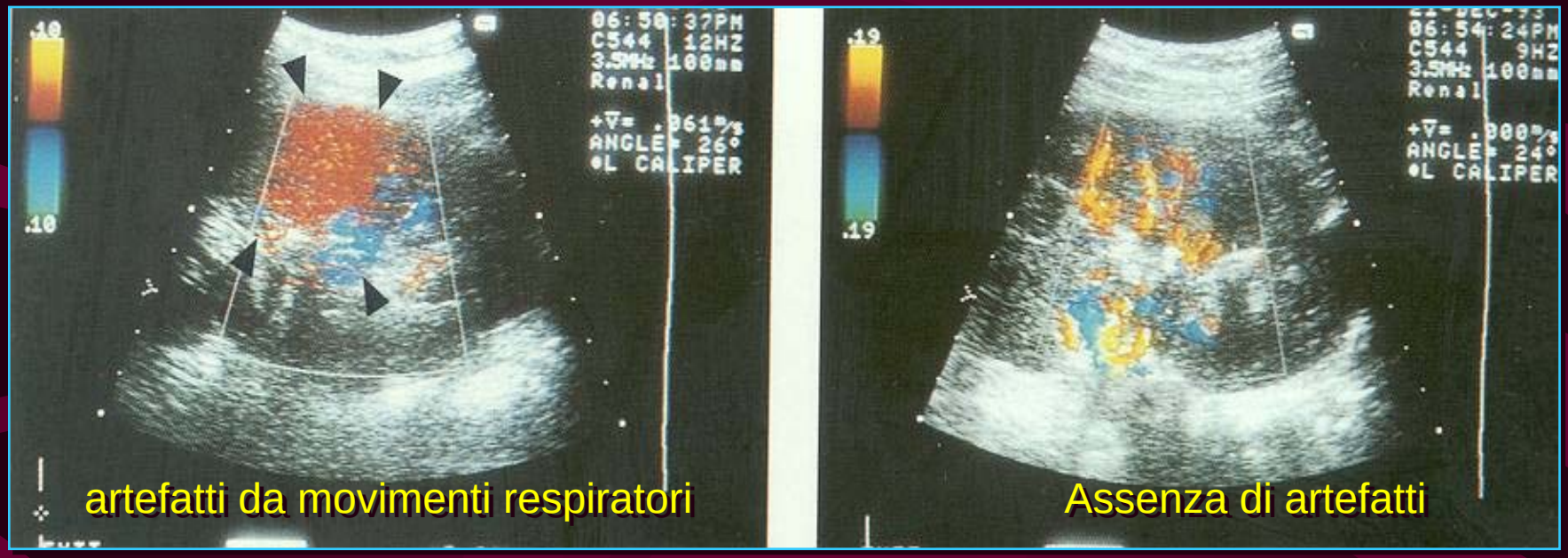

EcocolorDoppler

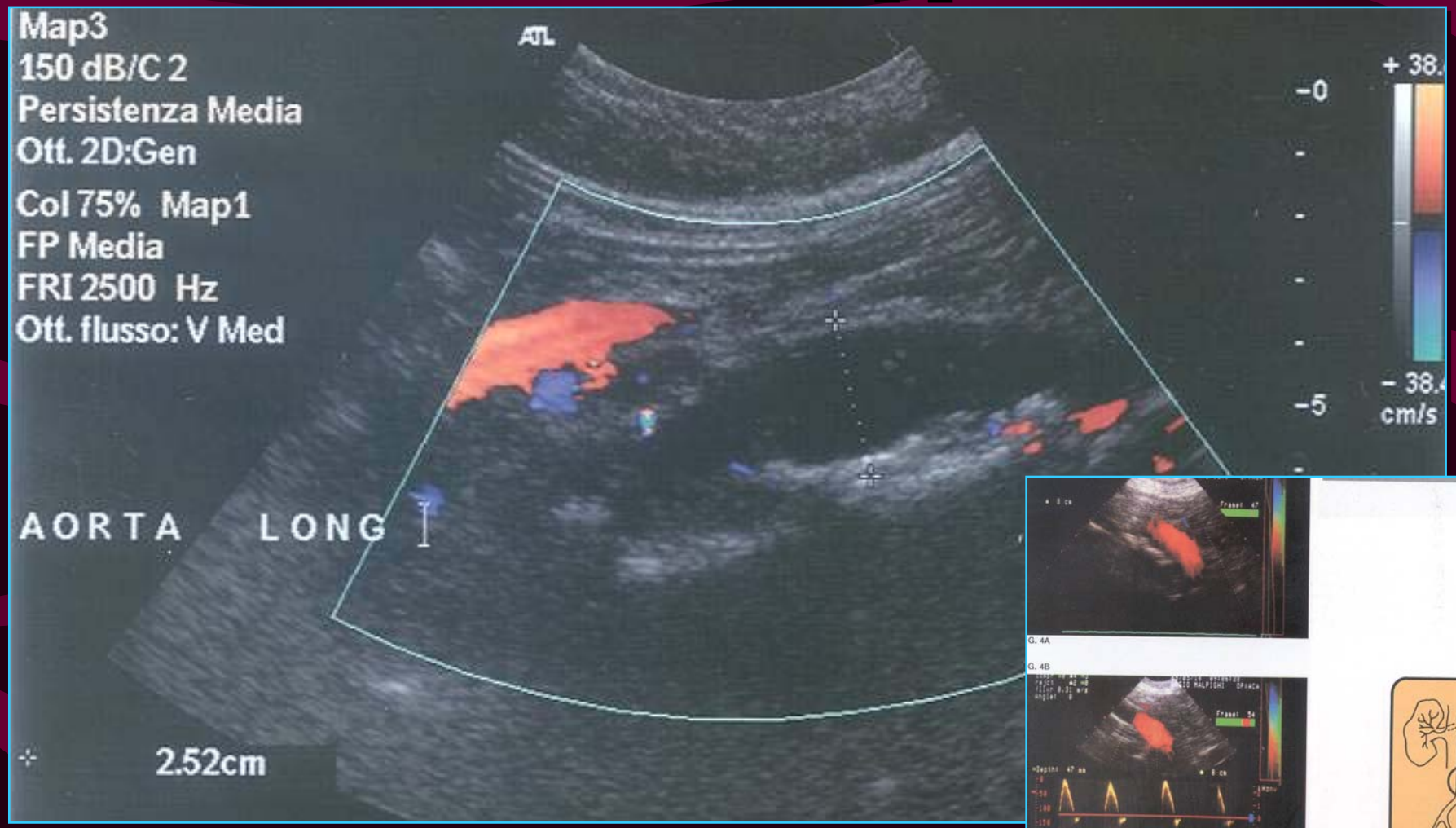

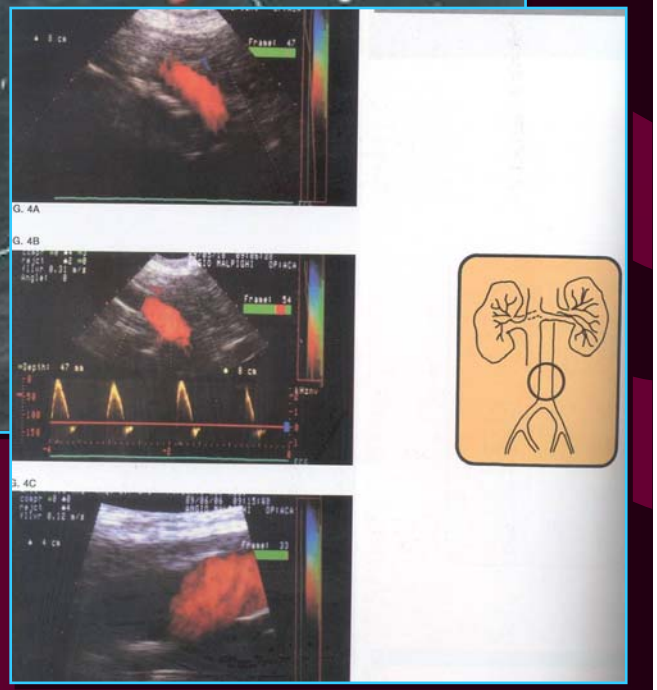

Sezione longitudinale

EcocolorDoppler

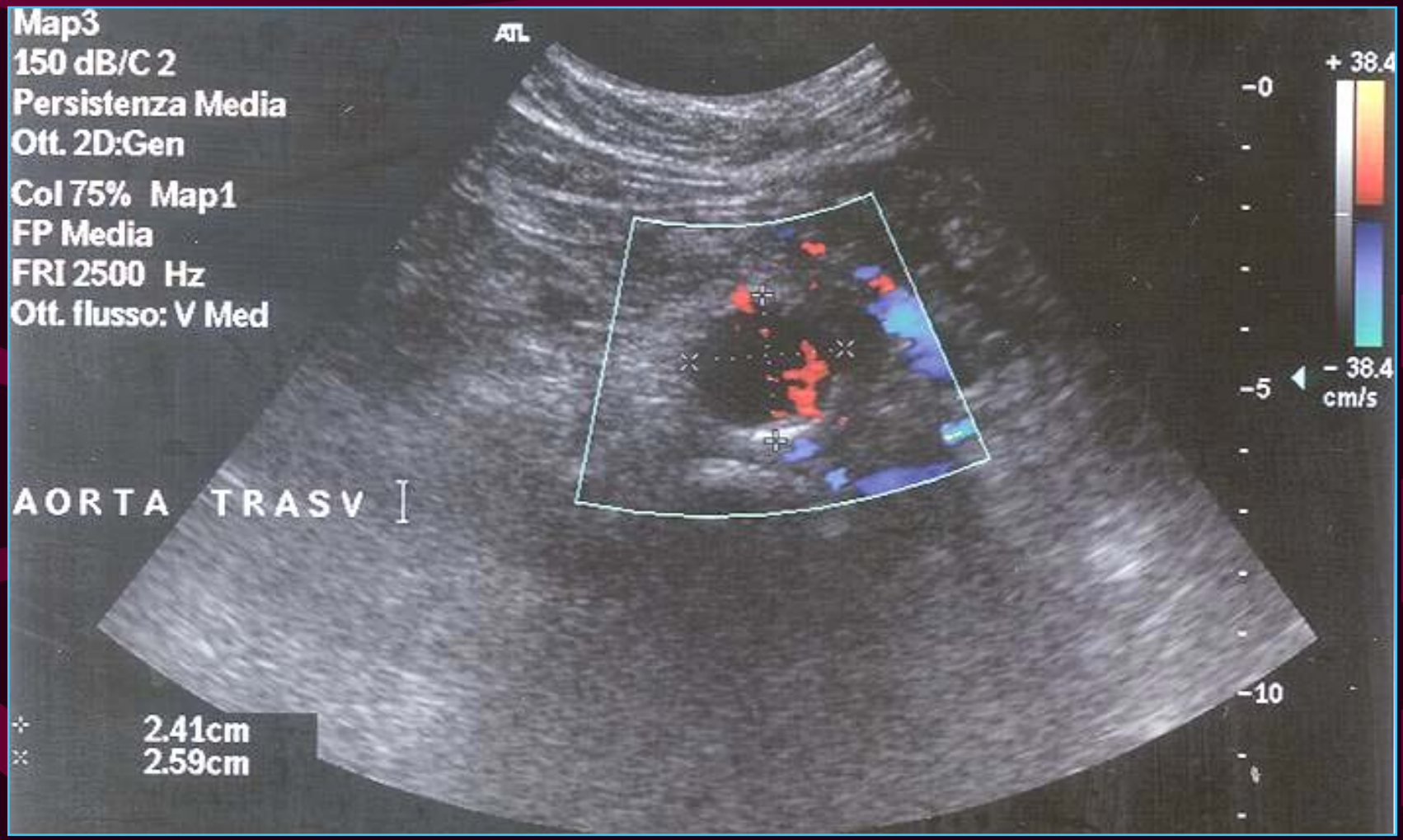

Sezione trasversale

EcocolorDoppler

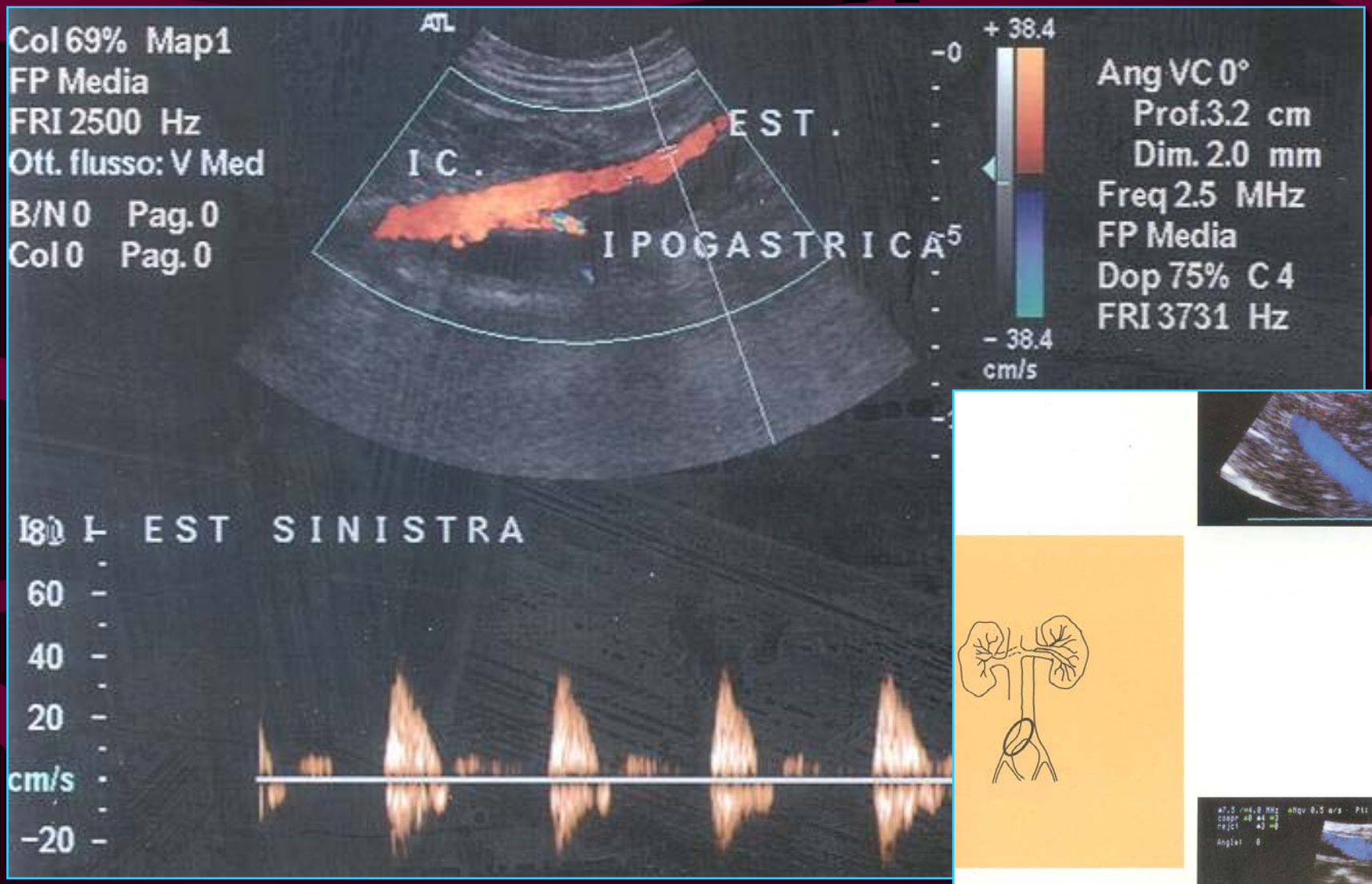

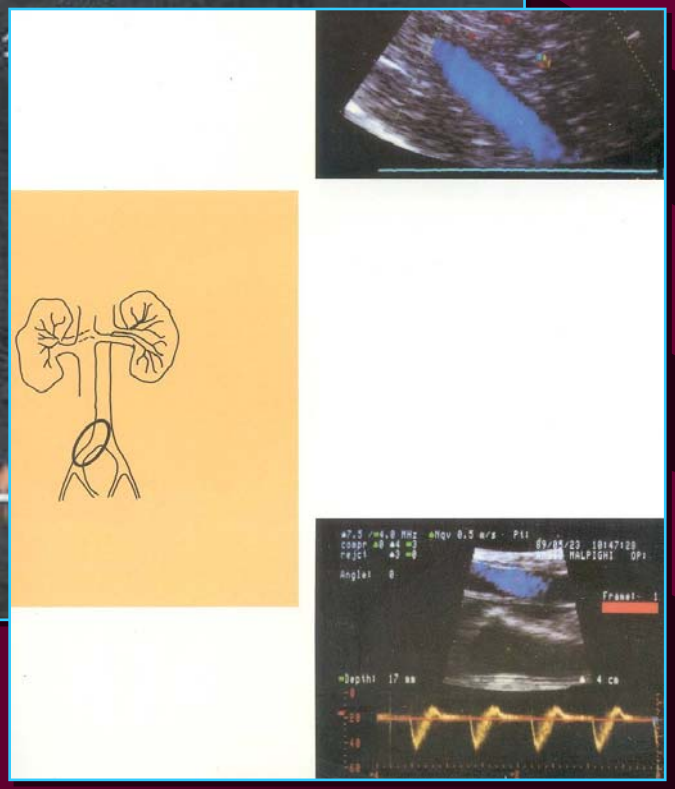

EcocolorDoppler

- Individua la dilatazione aortica
- Valuta le dimensioni (longitudinalmente e trasversalmente)
- Definisce la presenza di trombo parietale , aree ulcerate e calcificazioni

EcocolorDoppler

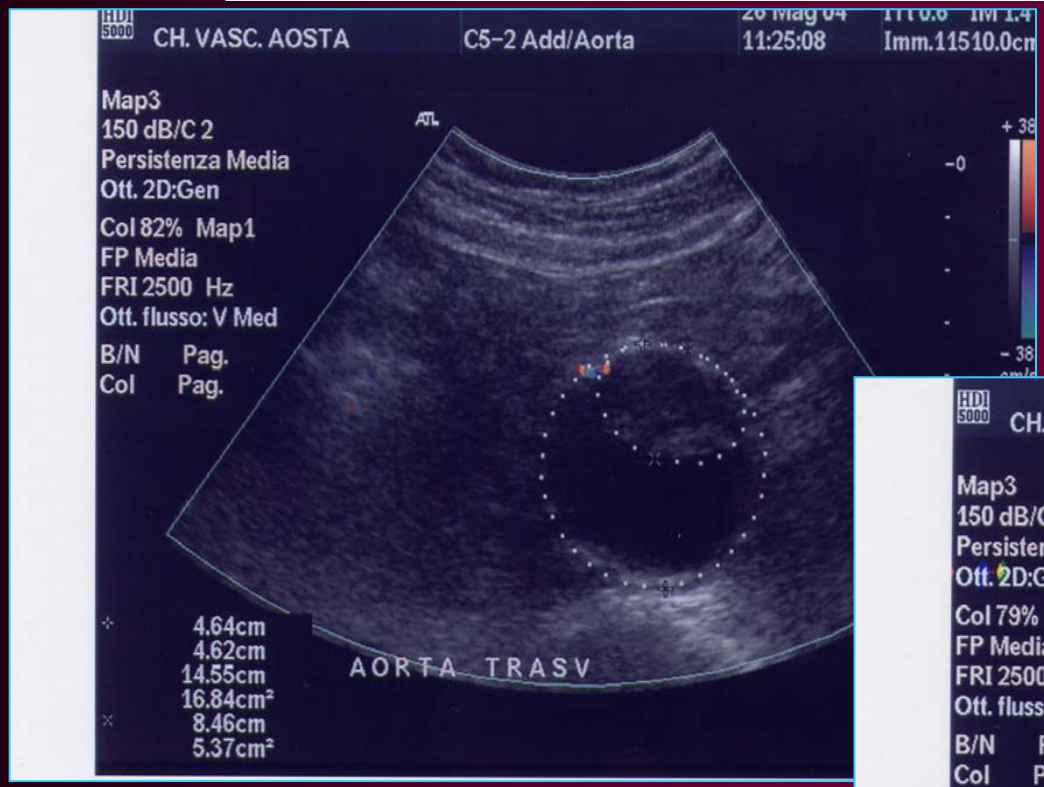

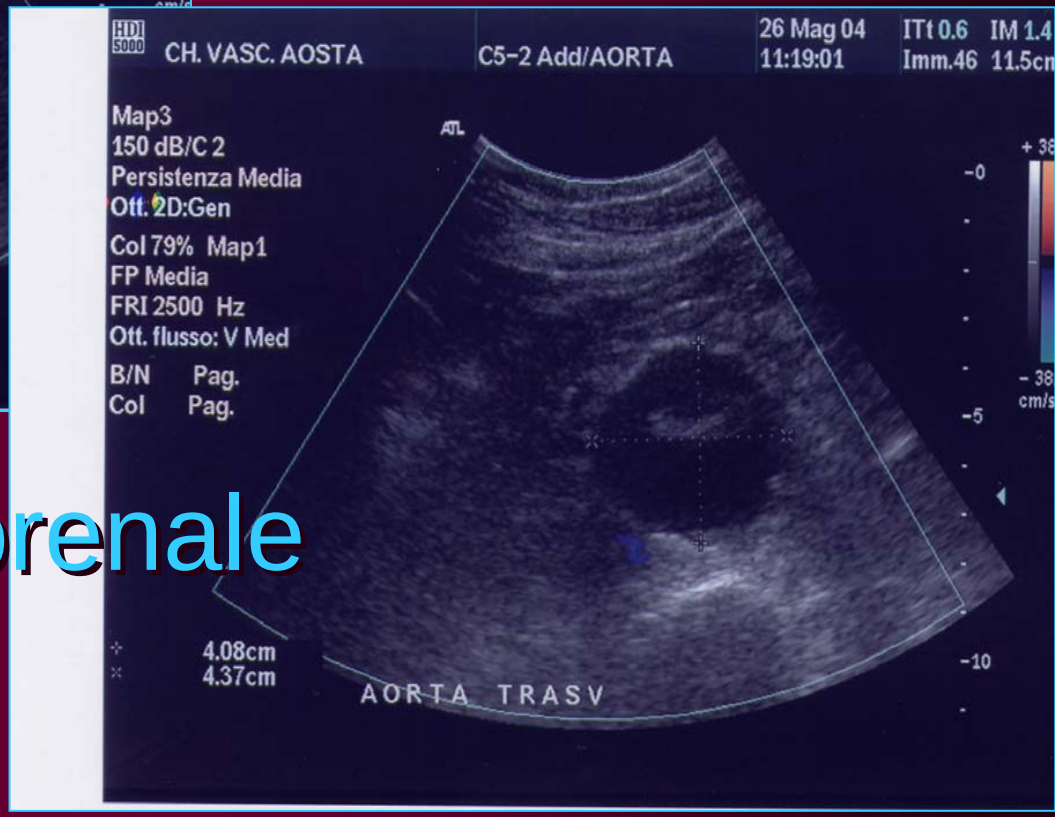

aneurisma sottorenale

EcocolorDoppler

Sensibilità e specificità eccellenti: lo scarto nel definire i diametri aortici mediamente non è superiore a 3 mm.

Bandyk D.F.: Preoperative imaging of aortic anurysms. Surg Clin North Am 69:721. 1989.

EcocolorDoppler: vantaggi

- Disponibilità
- Non invasività
- Rapidità di esecuzione
- Basso costo
- Possibilità di esecuzione al letto del paziente
- Indagine emodinamica

EcocolorDoppler: svantaggi

- Operatore dipendente
- Non sempre è ottimale la finestra acustica
- Non sempre è agevole la definizione dei rapporti con i vasi viscerali

CONCLUSIONI

Le potenzialità del colorDoppler nella diagnostica dei vasi addominali sono subordinate alle nuove acquisizioni tecnologiche in tema di “software” ed “hardware” delle industrie produttrici. Il tentantivo di uniformare le capacità risolutive degli apparecchi, faciliterà il compito degli operatori nel tentativo di ottimizzare la qualità dell’immagine in un distretto di difficile risoluzione.

Grazie dell’attenzione